埼玉医科大学病院　整形外科・脊椎外科
田中　伸哉

人工膝関節置換術（TKA）

人工膝関節置換術は変形性膝関節症や関節リウマチなどによる膝関節の障害が適応になります。

①　変形性膝関節症

変形性関節症の関節面は軟骨がなくなり骨がむき出しになっています。むき出しになった骨の関節面は骨どうしの摩擦でカチカチに硬くなり（象牙化）、関節周囲には骨棘（骨のとげ）ができています。また、軟骨の消失と内側の関節面の陥没のために下肢全体はO脚になってしまいます。人工膝関節置換術は壊れて痛みの原因となっている関節面を金属やセラミック製の物に置き換えると同時に下肢全体の形を整える手術です。外来で運動療法や装具療法さらに薬物療法をおこなっても膝の痛みのために思うように体を動かすことができない、行きたいところに行けない、消化管や腎臓などに負担がかかる痛み止めを服用し続けなければいけないという方に対してお勧めします。

右膝関節単純X線正面像

右膝関節単純X線側面像

75歳女性の右膝X線像（変形性膝関節症）
膝関節の内側の軟骨がなくなり、腿と脛の骨（大腿骨と脛骨）がぶつかり、関節面は不整になっている。脛の骨（脛骨）の関節面はえぐれ、内側には大きな骨棘ができている。変形は外側にもみられる

右膝関節単純 X 線正面像

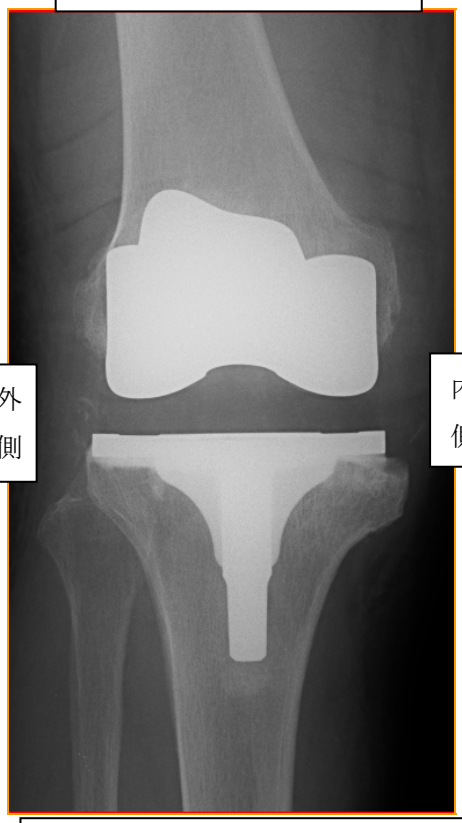

右膝関節単純 X 線側面像

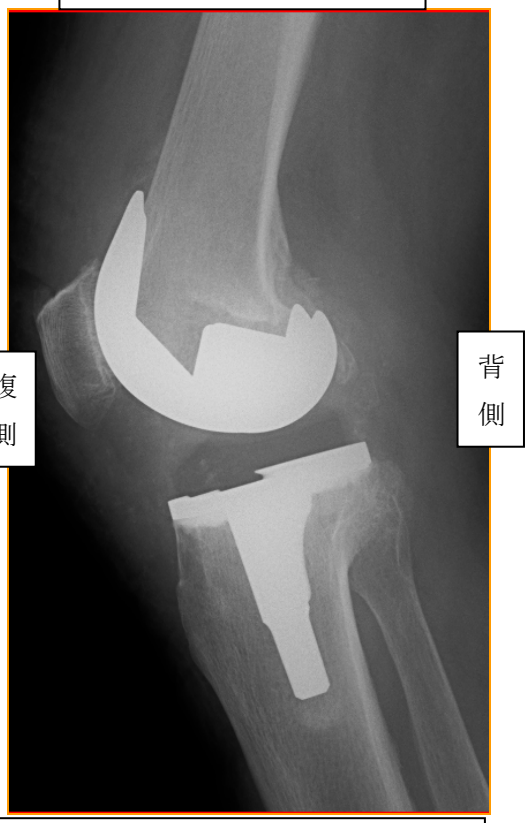

75 歳女性の人工膝関節置換術後 X 線像
不整だった関節面は金属製の人工関節に置換されている。金属の間には金属の摩耗を防ぐポリエチレンが挿入されている。O 脚も矯正されている。

② 関節リウマチ

リウマチは関節の滑膜が炎症をおこす病気です。関節は 2 重になった袋でおおわれていますが、滑膜は内側の袋のことで関節や骨に接しています。炎症をおこした滑膜は軟骨や骨をこわします。変形性膝関節症と違い関節リウマチでは若い人にも膝関節の破壊がおこります。関節リウマチ患者さんの 76%に膝関節の破壊がともなうといわれています。

近年になり優れた関節リウマチ治療薬が開発され、内服薬や注射剤により関節破壊の進行を防止または遅らせることが報告されています。しかし、このような治療をおこなっても関節破壊が徐々に進行することもあります。また、すでに破壊の進んだ体重のかかる関節では関節リウマチに対してどれほど良い治療をされていたとしても、もとの状態に回復することは困難です。関節破壊が進むと、膝の痛みや不安定感のために体重がかけられなくなり歩行が障害されます。さらに悪いことに、関節リウマチにより関節周囲の骨が弱くなっているため急激に関節が壊れることもあるので、定期的なエックス線撮影をおこないます。また、膝関節の関節リウマチにより歩行障害を来している場合は年齢が若くても人工膝関節置換術をおこなうことがあります。関節リウマチによる膝関節症の患者さんによって関節のすきまがなくなって固くなっていることや、逆に靭帯の

断裂や骨破壊のためにグラグラになっていることがあるので一つ一つの症例に対して慎重な検討が必要です。また、変形がひどくなくても、関節周囲の骨が炎症や薬の副作用、疼痛のため歩かないことにより脆くなっていることがあるので特別な注意が必要になります。

両下肢立位正面単純 X 線像（術前）

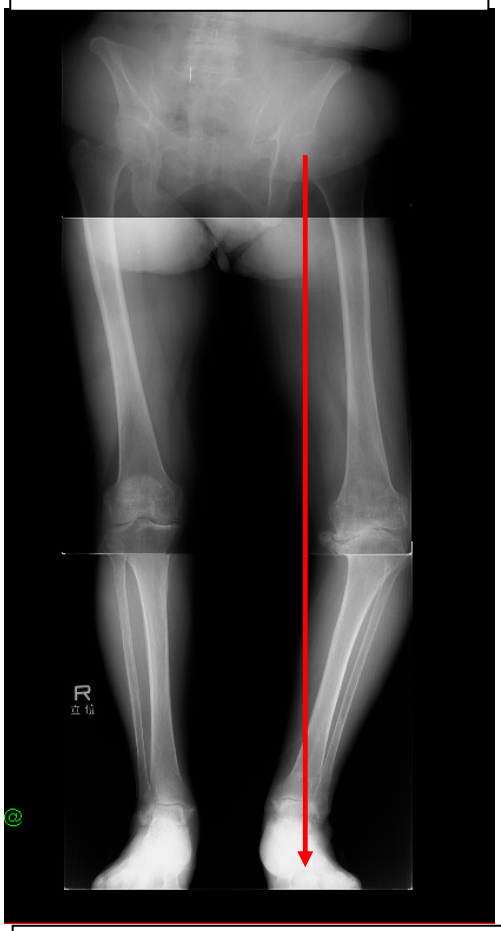

両下肢立位正面単純 X 線像（術後）

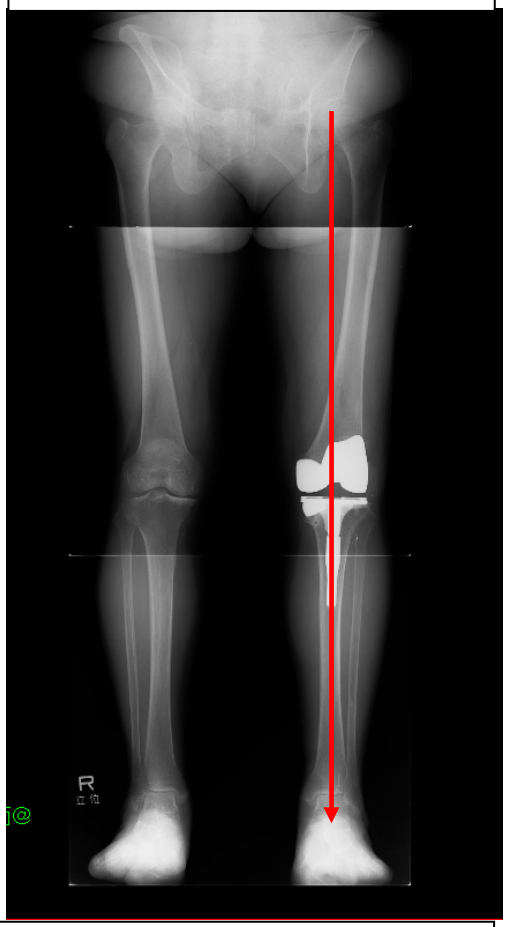

72 歳女性の両下肢 X 線像（変形性膝関節症）
左）左膝は内側の関節変形が著しい。脛の骨（脛骨）の関節面がえぐれ、O 脚変形を呈している。荷重線（大腿骨骨頭の中心と足関節の中央を結んだ線：矢印）は膝の内側にあり、左膝の内側には過度に体重がかかることが推測される。右）人工関節置換術後。荷重線（矢印）は膝の中心を通っている。

③ 人工膝関節の寿命

人工膝関節患者さんの 95%は 20 年以上再手術をすることなく生活できます。また、この報告は人工膝関節の手術がようやく今のように安定した成績を残せるようになった 1980 年代以降に蓄積されたものですから、実はまだ記録更新中なのです。もしかすると、ほとんどの方が 30 年以上再手術をしなくても済むかもしれません。しかし、人工

関節が傾いて設置されていたり、セメント（人工関節はセメントで骨に固定することもありますが、セメントを使わない場合もあります）のつけかたが悪かったり、膝がグラグラしたり、膝蓋骨（お皿の骨）が外側にはずれてしまうような場合は早い時期に人工関節の入れ直しが必要になることがあります。

④ 人工膝関節再置換術

人工膝関節は 9 割以上の症例で 20 年間入れ替えをする必要はないといわれています。しかし、老朽化により人工関節そのものが破損したり、骨と人工関節の間がゆるんだり、残念ながらバイ菌がついたり、時に骨折（発生率は 0.3%）することにより入れ替えの手術が必要になることがあります。入れ替えの手術は、1 回目の手術時と比べて残っている骨が少なくなっていることや、人工関節を外した後には関節の形がわかりにくいことからかなり難しいものになります。詳細な検査をおこない、念入りに計画をたて、十分に準備をして手術にのぞまなければいけません。

右膝関節単純 X 線正面像

右膝関節単純 X 線側面像

92 歳男性の人工膝関節置換術後 20 年の X 線像
腿の骨（大腿骨）と人工関節の間には隙間が生じて人工関節がゆるんでいることがわかる。大腿骨の一部は骨折している。金属の間のポリエチレンはほぼ消失している。

右膝関節単純 X 線正面像

外側

内側

右膝関節単純 X 線側面像

腹側

背側

92 歳男性の人工膝関節再置換術後の X 線像
古い人工関節を外すと、関節面の骨が非常に少なくなっている。骨が無くなった部分を金属で補てんした。人工関節に支柱を接続し腿の骨（大腿骨）と脛の骨（脛骨）に挿入。強固な固定をおこなった。

人工関節置換術の合併症

① 深部静脈血栓症・肺血栓塞栓症

足を動かさない時間が数時間あることで下肢静脈の血流がよどみ血栓（血の塊）ができます。手術中および術後の安静時に静脈の中に血栓ができて大きくなると、体を動かし始めたときにこの血栓がはがれて肺に飛び､肺塞栓を引き起こしその結果右心不全、死亡という経緯をたどること（肺血栓塞栓症）があります。体を動かし始めたときに、この血栓がはがれて肺の血管を詰まらせることがあります。肺血栓塞栓症になった場合、そのための治療が必要になりますが最悪の場合、命にかかわることもあります。

当院では予防のために、術後に血栓予防薬の投与や、術中からの加圧式ポンプを用いた下肢マッサージ、弾性ストッキングの使用、術後早期からの積極的な足関節の運動、早期歩行（2 日目から）を行っています。

② 感染症

術後早期の感染；人工関節置換術は非常に衛生的環境で行われています。術者も特別な手術衣を着ています。しかし残念ながら人工関節周囲に菌が入り化膿することがあります（世界的には 100 人に 0.3～1.9 人）。当院ではバイオクリーンルーム（ほとんど細菌のいない部屋）で手術を行い感染に対する予防を行っている他、多くの感染予防策をとっています。人工膝関節置換術の術後感染症は 0.5%、人工股関節置換術は 0.4%でした。

ひとたび感染が起こると入院して人工関節の抜去､さらに再手術が必要になります。

長期経過後の感染；人工関節には血液が流れていませんので細菌があつまりやすく、抗菌剤が届きにくい部位となります。常に感染の危険性を念頭において感染予防に心がけてください。例えば、歯の治療を受ける場合はあらかじめ歯科医師に人工関節が入っていることを伝えてください。また、呼吸器感染症や膀胱炎などの症状がみられた時は早めに病院で治療をしましょう。当科では定期的な血液検査や診察を行なっています。

③ 皮膚の壊死

膝の前方（お皿の表面の皮膚）は血液の流れの悪い部位です。蛋白が低い状態では縫合した皮膚の治りが悪く、場合によっては壊死（皮膚が一部黒くなって死んでしまうこと）することがあります。この場合はもう一度縫い直すことや、皮膚移植することがあります。

④ 既往症による合併症

内科的な病気（高血圧・糖尿病・狭心症・脳梗塞や心筋梗塞の既往）をお持ちの患

者様は、健康な方よりも麻酔や手術侵襲による脳梗塞、肺梗塞、心筋梗塞の危険性が高くなります。危険性のある患者さんには、まず当院で内科的な検査を施行し他科の先生方と相談のうえ、手術が可能と判断された場合は手術に臨みます。

⑤ 麻酔事故

麻酔については麻酔科専門医に一任します。あらためて麻酔科医からの説明があります。

⑥ 輸血

人工膝関節置換術は関節の骨を切りそこに人工関節を設置する手術ですから、術後にも骨から出血をします。術後に貧血が進行すれば、血液を補充しなければ心臓や腎臓などの臓器に負担がかかります。そのために、全身状態に特別な問題のない 65 歳以下の患者さんの手術の場合は手術後の出血に備えて貯めておいた自己血を輸血します。通常、片足の手術で 400ml、両側の手術で 800ml の血液を用意します。自己血が準備できない患者さんには、希望により回収血輸血をおこないます。これは術後の手術部位からの出血をバックに回収し、フィルターを通した後に輸血をします。85%の方が他家血輸血を回避できるといわれています。