症例報告

EUSガイド下膵仮性嚢胞ドレナージが有効であった膵癌の1例

山本　龍一*，高林　英日己，寺井　悠二，小林　泰輔，青山　徹，
加藤　真吾，岡　政志，名越　澄子，屋嘉比　康治

埼玉医科大学　総合医療センター　消化器・肝臓内科

A case of pancreatic cancer with pseudocyst successfully treated by EUS-guided drainage

Ryuichi Yamamoto*, Hidehiko Takabayashi, Yuji Terai, Taisuke Kobayashi, Toru Aoyama, Shingo Kato, Masashi Oka, Sumiko Nagoshi, Koji Yakabi
Department of Gastroenterology and Hepatology, Saitama Medical Center, Saitama Medical University

A 58-year-old man complaining of jaundice was diagnosed with advanced cancer in the head of the pancreas and pancreatic pseudocyst. After the placement of a 7Fr plastic biliary stent, endoscopic ultrasonography-guided pseudocyst drainage was successfully performed. The cytology of pseudocyst fluid was class V. The jaundice and abdominal pain improved. The patient underwent FOLFILINOX chemotherapy without major complaints. Here, we report a case of pancreatic pseudocyst associated with pancreatic cancer that was successfully treated with endoscopic pseudocyst drainage, and chemotherapy.

J Saitama Medical University 2016; 43: 1-6
(Received May 9, 2016 / Accepted July 19, 2016)

Keywords: pancreatic cancer, pseudocyst, EUS-guided drainage

要　旨

58歳　男性．主訴は心窩部痛，黄疸．腹部造影CTで膵頭部に径2 cm大の腫瘤と膵管閉塞による膵体尾部周囲の巨大な仮性嚢胞を認めた．PET-CTにて大動脈周囲リンパ節に集積を認めた．閉塞性黄疸に対しては内視鏡的にPlastic Stentを下部胆管に留置し減黄された．経乳頭的膵管造影は不可であり，膵炎及び嚢胞増大による腹痛と消化管の通過障害を認めたため胃体部より超音波内視鏡下嚢胞ドレナージ（EUS-CD）を施行した．胃壁と嚢胞壁は癒着しており可動性は認められなかった．嚢胞は縮小し，消化管の通過障害と膵炎が改善したためFOLFILINOX療法を開始し6ヶ月SDが得られている．経乳頭的ドレナージが不可能な膵癌による有症状の膵仮性嚢胞に対して，胃壁との十分な癒着があれば化学療法を開始するためにEUS-CDが有効な症例も存在すると考えられた．

はじめに

有症状の膵炎の局所合併症としてみられる限局した液体貯留に対しては経皮的，外科的ドレナージが施行されてきたが，近年はより侵襲の少ない経乳頭的及び経消化管的ドレナージが一般的になりつつある[1,2]．今回，われわれは膵癌による膵管狭窄から生じた巨大な仮性嚢胞に対し，経乳頭的アプローチ困難にて超音波内視鏡下嚢胞ドレナージ（Endoscopic ultrasonography-guided cyst drainage; EUS-CD）を行うことにより嚢胞が縮小し，消化管の通過障害及び膵炎が改善した結果，化学療法を開始し得た1例を経験したので報告する．

症　例

患者　：58歳，男性．
主訴　：心窩部痛，黄疸．
既往歴：高尿酸血症，高脂血症．
生活歴：飲酒歴 ビール350 ml／日　20歳～58歳，
　　喫煙歴 10本／日　20歳～48歳
現病歴：2週間前より続く上腹部痛，尿濃染，白色便にて近医を受診し，閉塞性黄疸が疑われ翌日当科紹介入院となった．
入院時現症：身長170 cm，体重66.0 kg，体温37.3℃，

＊著者：埼玉医科大学　総合医療センター　消化器・肝臓内科　〒350-8550　埼玉県川越市鴨田1981
E-mail: ryuichi@saitama-med.ac.jp〔平成28年5月9日受付 / 平成28年7月19日受理〕
○著者全員は本論文の研究内容について他者との利害関係を有しません．

血圧 150/111 mmHg，脈拍 107 回／分，眼球結膜　黄染あり，皮膚黄染あり，上腹部全体に圧痛あり，反跳痛なし．Courvoisier 徴候あり，Murphy 徴候なし

入院時検査成績：WBC 12200 /μl，RBC 4.75×10^6 /μl，Hb 14.8 g/dl，HCT 44.0%，Plt 30.3×10^4 /μl，T-Bil 11.5 mg/dl，AST 75 IU/l，ALT 148 IU/l，LDH 199 IU/l，ALP 1102 IU/l，γ-GTP 589 IU/l，TP 7.9 g/dl，Alb 3.8 g/dl，BUN 10 mg/dl，Cr 0.6 mg/dl, Amylase 706 IU/l, P-amylase 694 IU/l，血糖 144 mg/dl，HbA1c 6.9 %，CRP 5.8 mg/dl，CEA 1.7 ng/ml，CA19-9 83 U/ml，Span-1 30 U/ml，エラスターゼ1 4020 ng/dl

腹部造影CT検査：膵頭部に径 1.5 cm 大の辺縁不整な造影効果の乏しい腫瘤を認めた（図1）．また，総胆管，肝内胆管の拡張，胆嚢の緊満，主膵管の拡張を認めた（図2）．膵体尾部には巨大な仮性嚢胞を認めた（図3）．

入院後経過：腹部造影CT所見及びエラスターゼ1高値であることから膵頭部癌による閉塞性黄疸と考え，入院第2病日にERCを施行した（図4）．下部胆管狭窄を認めたため7Fr Plastic Stent（PS）を留置した．狭窄部の擦過細胞診は Class IIIであった．巨大仮性嚢胞ドレナージ目的にて，同時に経乳頭的膵管造影も試みたが主膵管は造影されなかった．第5病日の PET-CT 検査では，膵頭部（図5a，SUV 値 max 3.57 mean 3.39）及び傍大動脈リンパ節（図5b，SUV 値　max 3.42 mean 3.22）に集積を認めた．膵頭部癌及び傍大動脈リンパ節転移と診断．膵癌取扱い規約にてT2N3M1 Stage IVbであり，手術適応なしと判断した．PS 留置後 T-Bilは1.4 mg/dlまで低下したが P-amylaseは上昇傾向であった．主膵管閉塞に伴う膵体尾部を主体とした閉塞性膵炎及び巨大な仮性嚢胞に対しては，禁食，蛋白分解酵素阻害薬の投与にて経過観察していたが，膵炎と仮性嚢胞圧排による腹痛および消化管通過障害を示唆する嘔吐症状の増悪を認め，427 U/lまで低下していた血清 P-amylaseが 1240 U/lまで再上昇したため，第14病日，胃体部よりEUS-CDを施行し5Frの経鼻胆管ドレナージtubeを留置した．EUSでは嚢胞内の液体成分は均一であり，嚢胞壁と胃壁の境界は不明瞭であり癒着していると考えられた（図6）．嚢胞液の細胞診は Class Vであった．完全な嚢胞の消失は認めなかったが，縮小傾向であったため第44病日に6Fr double pigtail 型 PSを用い内瘻化した（図7）．第62病日の造影CTで嚢胞の増大のないことを確認し（図8），消化管通過障害に伴う嘔吐症状も消失しP-amylaseも 162 U/lと低下し膵炎も改善したため，第63病日よりFOLFILINOX 療法を開始した．臨床経過を図9に示す．以後は膵癌や嚢胞の増大，及び浸出液の腹腔内漏出や腹膜播種を認めず6ヶ月経過している（図10）．

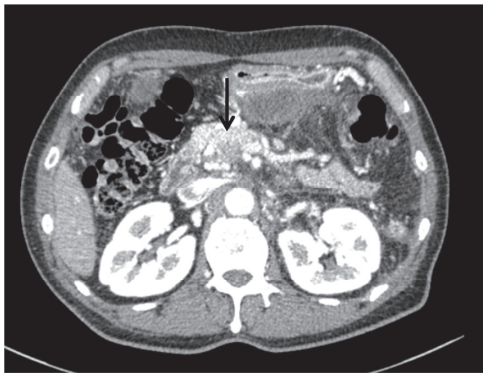

図 1. 膵頭部に径1.5 cm大の辺縁不整な造影効果の乏しい腫瘤を認めた．（造影CT，第1病日）．

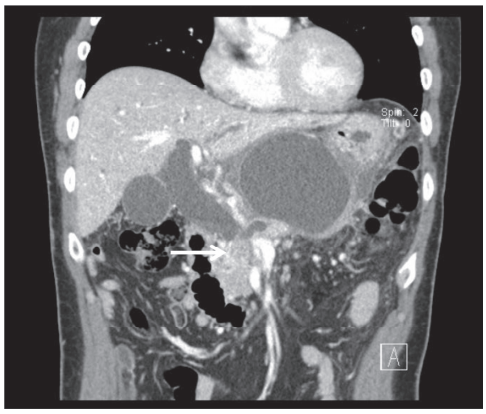

図 2. 総胆管，肝内胆管の拡張を認めた．（造影CT，第1病日）．

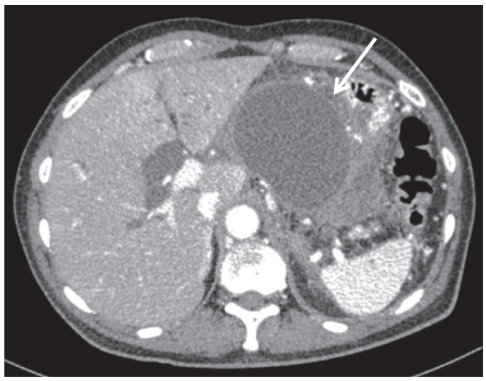

図 3. 膵体尾部に巨大な仮性嚢胞を認めた．（造影CT，第1病日）．

考　察

膵癌に膵仮性嚢胞が合併する頻度はまれとされている[3, 4]．本症例は，急性膵炎を発症しているが，腹痛発症2週目で巨大な仮性嚢胞を認めている．

1992年に米国アトランタで開催された国際急性膵炎シンポジウムでは，急性膵炎の後期合併症として，膵仮性嚢胞と膵膿瘍が定義され，膵仮性嚢胞は臨床的に急性仮性嚢胞と慢性仮性嚢胞に分類された[5]．急性仮性嚢胞は，急性膵炎に続発した仮性嚢胞であり，急性膵炎の発症から4週以上を経過して形成されるものとされ，慢性仮性嚢胞は慢性膵炎に合併し何らかの膵管閉塞機転により形成される嚢胞であり，明らかな嚢胞壁を持ち先行する急性膵炎発作を認めないものとされた[5]．

その後，急性膵炎の病型分類として2012年に上梓された改訂アトランタ分類[6]において，急性膵炎の局所合併症としてみられる限局性の液体貯留は，壊死の有無と膵炎発症からの経過時間とにより4カテゴリーに分類された．

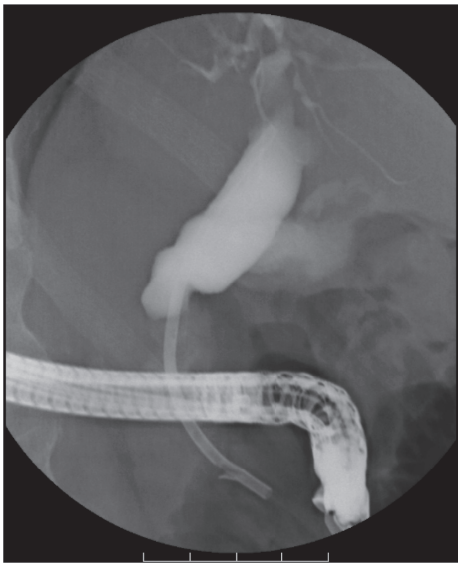

図 4. ERC施行し，下部胆管狭窄を認めたため7Fr PSを留置した．

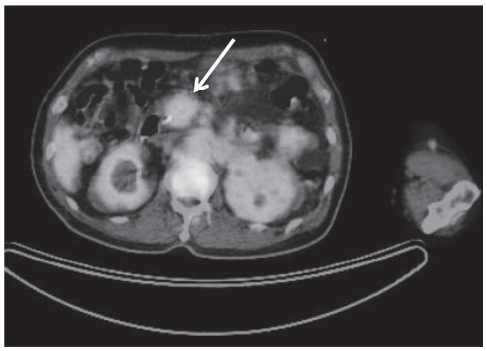

図 5a. 膵頭部に集積を認めた（SUV値　max 3.57 mean 3.39）．（PET-CT，第5病日）．

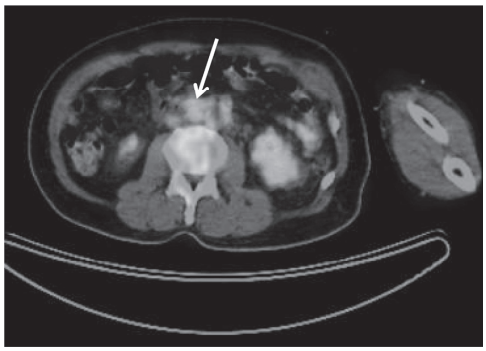

図 5b. 傍大動脈リンパ節に集積を認めた（SUV値　max 3.42 mean 3.22）．（PET-CT，第5病日）．

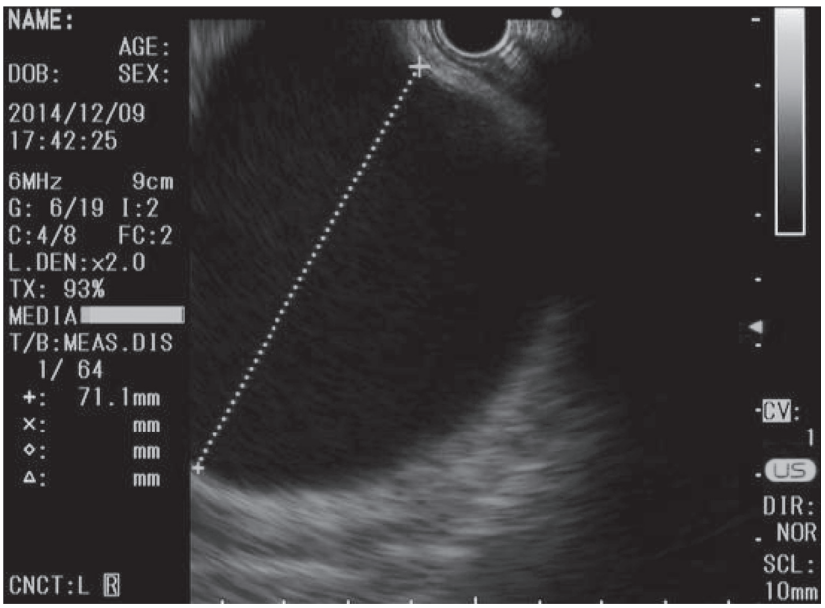

図 6. 嚢胞内の液体成分は均一であり，嚢胞壁と胃壁の境界は不明瞭であった．（EUS，第14病日）．

図 7. 6Fr double pig tail型 PSにて内瘻化した.

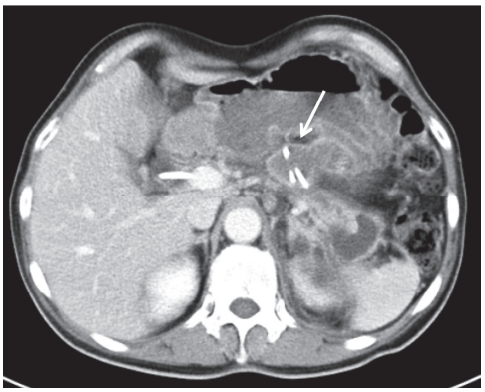

図 8. 内瘻化後，仮性嚢胞の縮小を認めた.（造影CT，第62病日）.

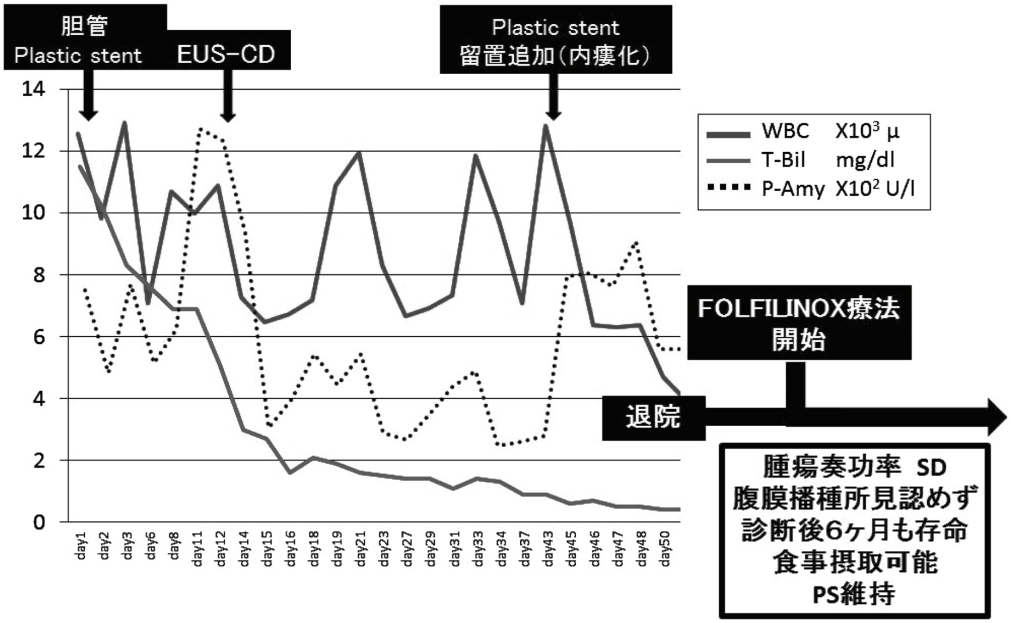

図 9. 化学療法開始までの臨床経過を示す.

膵もしくは膵周囲壊死を伴わない間質性浮腫性膵炎発症から4週以内にみられる急性膵周囲液体貯留（Acute peripancreatic fluid collection; APFC），4週以降に形成され明瞭な壁により被包化された膵仮性嚢胞（Pancreatic pseudocyst; PPC），膵もしくは膵周囲壊死を伴う壊死性膵炎から4週以内に形成される壊死組織を含んだ急性壊死性貯留（Acute necrotic collection; ANC），4週以降に形成される膵および膵周囲の液状化壊死組織を内包する被包化壊死（Walled-off necrosis; WON）である．さらに，感染の有無により計8群に分けられた．造影CTでは，PPCは通常円形あるいは卵円形で，完全に被包化された均一な液体成分であるのに対して，WONの多くは多房性で液体成分と非液体成分が不均一に混在した貯留物である点が特徴である[6]

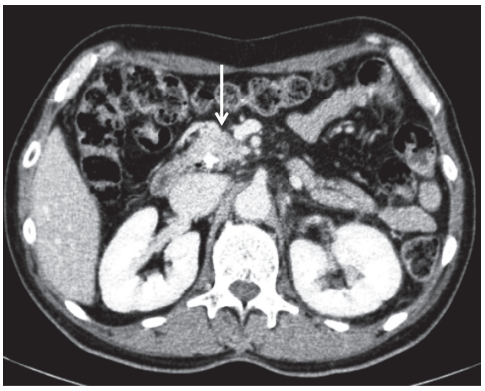

図 10. 膵頭部腫瘍の増大を認めない.（造影CT，第116病日）.

本症例は，腹痛発症の2週後に認められた明瞭な壁により被包化されたほぼ円形の嚢胞であり，嚢胞内は均一で感染を示唆するガスの存在や壊死組織を疑う所見を認めず，造影CTにて膵に造影不良域や脂肪壊死などの壊死性膵炎を示唆する所見を認めなかったことから，急性膵炎後の合併症としての仮性嚢胞ではなく，膵癌により主膵管が途絶し形成された貯留嚢胞と考えられた．

EUS-CDは1992年にGrimmら[1]が報告した，いわゆる膵仮性嚢胞に対する経消化管的ドレナージの一つである．EUS下で穿刺ルートを確認しながら経消化管的に直接嚢胞を穿刺してドレナージを行うので簡便かつ安全に排液を行える．WONは，膵外への炎症波及に伴い膵と胃の間に存在する網嚢腔への浸出液貯留が起こり，さらに炎症によりWinslow's孔は閉鎖され，網嚢腔自体が嚢胞腔となって形成される．したがって胃壁そのものがWONの壁となることから，経胃的穿刺によるドレナージを行っても腹腔内に内容液が漏出する可能性が低く，EUS-CDのよい適応となる[7, 8]．一方，PPCは膵管破綻による膵液の漏出も関与しているとされるため，嚢胞と主膵管との間に交通があれば経乳頭的ドレナージが適応となる[9]．また，慢性膵炎による膵管狭窄や膵石などで膵管が狭窄し貯留した慢性仮性嚢胞は，網嚢腔を圧迫するが嚢胞壁と胃壁とは境界が明瞭となるため経胃的ドレナージでは内容液の腹腔への漏出の可能性があるため，原則として経乳頭的ドレナージが選択される[7, 8]．仮性嚢胞の遠位（乳頭側）主膵管に狭窄がある場合には，これを超えてドレナージカテーテルやステントを留置する必要があるが，本症例の様に選択的膵管造影が出来ない場合や，仮性嚢胞よりも乳頭側の主膵管狭窄をガイドワイヤー，ドレナージカテーテルが通過できない場合には経消化管的ドレナージの施行を検討する必要がある．しかし，本症例のように膵癌による主膵管狭窄の場合は，内容液の腹腔への漏出により腹膜播種を起こす危険性がある．

膵癌に起因した仮性嚢胞に対するEUS-CDは1995年から2014年の期間で医学中央雑誌とPub-Medで検索し得た限りでは自験例も含め5例[10-12]であった．男性2例，女性3例．平均年齢68.4歳．全例とも嚢胞の圧排による腹痛・十二指腸の通過障害を認めた．EUS-CDに使用したPSの径は6Fr 1例，7Fr 3例，10Fr 1例であった．経乳頭的膵管ステントを併用したのは1例だった．全例合併症を認めず，転帰不明の1例を除いて4例で化学療法が施行され，平均10.5ヶ月の生存を得ている．

本症例は膵頭部膵癌であり，主膵管の閉塞により閉塞性膵炎および巨大な仮性嚢胞を形成し，嚢胞増大に伴う消化管通過障害，腹痛を生じた症例である．当初，経乳頭的ドレナージを試みたが膵管造影が不可能であったため断念した．その後，禁食と蛋白分解酵素阻害薬の投与を行ったが，仮性嚢胞の圧排と急性膵炎による腹痛および消化管通過障害が改善せず，膵癌に対する化学療法が開始できないため，患者本人，家族への十分なインフォームドコンセントを行い，EUS-CDの施行を選択した．内容液の腹腔漏出および播種の危険性も考えられたが，経乳頭的膵管ドレナージが不可であり，造影CTとEUSにて胃壁と膵仮性嚢胞壁の境界が不明瞭であり，胃壁と嚢胞壁が強固に癒着していると判断し，EUS-CDを施行した．入院する2週間前より急性膵炎の症状を認めており，入院時の造影CTにて膵周囲に浸出液も認めることから，炎症波及により胃壁と嚢胞壁が強固に癒着したと考えられた．ドレナージ施行後は膵炎は改善し，腹痛と消化管の通過障害が消失したため食事を開始し，FOLFILINOX療法を開始し得た．現在開始後6か月経過しているが腹膜播種などの合併症も認めず，化学療法継続中である．

本症例の様に根治切除不能で膵炎及び膵仮性嚢胞による胃・十二指腸通過障害で嘔吐，腹痛などの症状が持続し，内視鏡的経乳頭的ドレナージが不可能で胃壁と嚢胞壁が強固に癒着している場合はEUS-CDも有用と考えられた．ただし内容液の腹腔漏出および播種の危険性があるため，十分なインフォームドコンセントおよび，適応は慎重に判断する必要がある．

結　語

膵癌による仮性嚢胞に対しEUS-CDを行い膵炎症状の軽快とともに化学療法を開始し得た1例を経験した．症例によっては膵癌による膵仮性嚢胞に対するEUS-CDは有用であると考えられた．

本論文内容に関連する著者の利益相反：なし

文　献

1) Grimm H, Binmoeller KF, Soehendra N. Endosonography-guided drainage of a pancreatic pseudocyst. Gastrointest Endosc 1992; 38(2): 170-1.
2) 乾和郎，入澤篤志，大原弘隆，廣岡芳樹，藤田直孝，宮川宏之，他．膵仮性嚢胞の内視鏡的治療ガイドライン 2009．膵臓 2009; 24(5): 571-93.
3) Yamaguchi T, Takahashi H, Kagawa R, Takeda R, Sakata S, Yamamoto M, et al. Huge pseudocyst of the pancreas caused by poorly differentiated invasive ductal adenocarcinoma with osteoclast-like giant cells: report of a case. Hepatogastroenterology 2007; 54(74): 599-601.
4) Inagi E, Shimodan S, Amizuka H, Kigawa S, Shimizu Y, Nagashima K, et al. Pancreatic cancer initially presenting with a pseudocyst at the splenic flexure. Pathol Int 2006; 56(9): 558-62.
5) Bradley EL III. A clinically based classification system for acute pancreatitis. Summary of the International Symposium on Acute Pancreatitis, Atlanta, GA, September 11 through 13, 1992. Arch Surg 1993; 128: 586-90.
6) Banks PA, Bollen TL, Derveinis C, Gooszen HG,

Johnson CD, Sarr MG, et al. Classification of acute pancreatitis-2012: revision of the Atlanta classification and definitions by international consensus. Gut 2013; 62: 102-11.
7) 入澤篤志，澁川悟朗，引地拓人，高木忠之，今村秀道，高橋祐太，他．膵仮性嚢胞／walled-off necrosisに対する超音波内視鏡ガイド下治療－ドレナージ，ネクロセクトミー－．日本消化器病学会雑誌 2013; 110: 575-84.
8) 入澤篤志，澁川悟朗，星恒輝，山部茜子，藤澤真理子，五十嵐亮，他．膵・膵周囲液体貯留に対するEUS下ドレナージ（含むネクロセクトミー）．膵臓 2015; 30(2): 173-82.
9) 下瀬川徹，糸井隆夫，佐田尚宏．膵炎局所合併症（膵仮性嚢胞，感染性被包化壊死等）に対する診断・治療コンセンサス．膵臓 2014; 29(5): 777-818.
10) Silva RG Jr, Silverman WB, Gerke H. Palliative endoscopic ultrasound-guided drainage of a malignant pancreatic cyst causing gastric outlet obstruction. Pancreatology 2006; 6(5): 472-6.
11) 高山敬子，田原純子，小山祐康，清水京子，小西洋之，中村真一，他．EUSガイド下膵嚢胞ドレナージが有用であった膵癌の2例．Prog Dig Endosc 2010; 76(2): 122-4.
12) 前川祐樹，寺部文隆，上田高志，伊藤資世，三好晃平，中村昌司，他．膵頭部癌に合併した膵仮性嚢胞に内視鏡的ドレナージが奏効し化学療法を継続できた1例．癌と化学療法 2014; 41(12): 2211-3.

© 2016 The Medical Society of Saitama Medical University