レーザーで劇的に治る伝音難聴
耳硬化症について

耳鼻咽喉科　教授
池園　哲郎

難聴には大きく分けて伝音難聴と感音難聴があります。前回この病院ニュースでご紹介した人工内耳は感音難聴の治療でしたが、今回は伝音難聴の治療に関して説明します。

鼓膜の奥にある耳小骨という骨（図1）に異常があると伝音難聴になります。その代表は「耳硬化症」という病気で、アブミ骨という一番奥にある耳小骨の動きが悪くなるのが原因です。両耳の難聴が徐々に進行し日常生活に支障がでます。思春期頃から病気が発症し、徐々に進行して、40歳頃に難聴をはっきりと自覚する場合が多いのですが、もっと若い頃、小児期から発症する場合もあります。男性と比べて女性にやや多く、妊娠で難聴が悪化する事もあります。白人と比較して有色人種では罹患率が低いため、日本での認知度が低く、今までみのがされているかもしれません。

診断には経験が必要です。聴力検査でまず大体のことがわかりますが、さらにCTなどの画像検査でほぼ80％は診断できます。それらの検査ではっきりしない場合もあり、最終的には手術の最中に実際にアブミ骨をさわってみて判断します。

耳硬化症は薬では治らず手術が必要です。その手術が上手くいくと劇的な聴力改善が期待できます。年月が経過して難聴が進むと聴力の改善が少なくなりますので、早めに病気を発見することが大事です。

手術の方法ですが、アブミ骨という骨の一部を除去し、代わりにテフロンピストン（図2）を挿入し聴力を改善します。耳の手術の中でも最も難しい手術と言われていますが、当科ではこの手術の経験が多く、術後聴力改善はほぼ100％です。この手術の心配な点は、骨の一部を除去する際に内耳に障害が加わる危険性があり、手術後に難聴が悪化したり、めまいが生じたりします。この副作用の頻度は国際的にも約1％程度と言われています。当科では、その危険性を極力ゼロに近づけるため、レーザーを使用して安全に手術を行っています。図3はレーザー照射でアブミ骨底板に穴を開けている様子、図4は実際の手術の写真です。このレーザー機器は欧米では広く普及していますが、日本で導入している病院はまだ数えるほどです。我々はいち早くこの機器を導入しました。

先ずは耳鼻咽喉科で難聴の原因についてご相談ください。難聴の種類で治療法は大きく変わります。以前と比べて難聴の治療は格段に進歩しておりますので、ご相談をお待ちしています。

お問い合せ：耳鼻咽喉科外来
☎：049（276）1296


外来臨床検査技師：
関　恵美子

教授：池園　哲郎

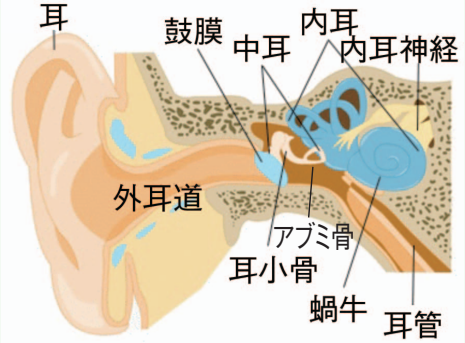

図―1

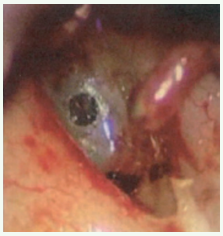
図―4c　アブミ骨の底板に丸い穴が開いたところ

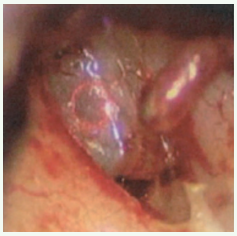
図―4a　アブミ骨にガイド光をあてたところ

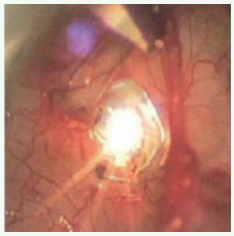
図―4b　アブミ骨にレーザー照射したところ

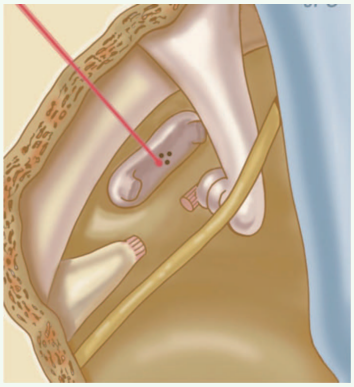
図―3

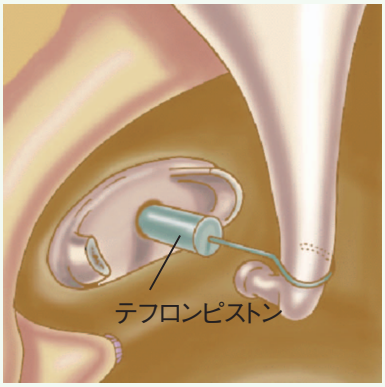

図―2